

Holstein Irkı Bir İnekte Karşılaşılan Erken Dönem Fetal Maserasyon Olgusu ^[1]

Hasan ORAL ¹  Mushap KURU ¹ Semra KAYA ¹

[1] XIII. Ulusal Veteriner Cerrahi Kongresi (Uluslararası Katılımlı)'nde (27 Haziran - 1 Temmuz 2012, Sarıkamış/Kars, Türkiye) poster olarak sunulmuştur

¹ Kafkas Üniversitesi, Veteriner Fakültesi, Doğum ve Jinekoloji Anabilim Dalı, TR-36100 Kars - TÜRKİYE

Makale Kodu (Article Code): KVFD-2012-8295

Özet

Bu olgu sunumunda, bir inekte başlangıç aşamasında karşılaşılan fetal maserasyon'un ve operatif sonuçlarının değerlendirilmesi amaçlandı. Yapılan rektal muayenede yavruya ait canlılık belirtileri saptanmayıp, uterusu krepitasyon ile beraber duvarında kalınlaşma ve vaginal muayenede ise serviks kısmen açık olduğu belirlendi. Sonrasında sezaryen operasyonuna karar verildi. Sonuç olarak olgu, rapor edilen literatürlerin aksine sürecini tam olarak tamamlamamış fetal maserasyon olarak tanımlandı.

Anahtar sözcükler: Fetal maserasyon, İnek, Holstein

A Case of Early Fetal Maceration Encountered in A Holstein Cow

Summary

This case report describes a case of a cow shaped fetal maceration and operative results are presented in the early period. Undetected signs of vitality of the fetus by rectal examination, the uterus and vaginal examination, crepitus in the cervix with the uterus wall thickening were closed. Then, the cesarean operation was decided by operator. As a result, cases are reported in the literature have not completed the process of contrast, defined as a fetal maceration.

Keywords: Fetal maceration, Cow, Holstein

GİRİŞ


Fetusun maserasyonu bütün çiftlik hayvanlarında görülse de ineklerde görülme sıklığı daha fazladır ¹ ve gebeliğin hemen hemen her döneminde görülür. Gebeliğin üçüncü ayından itibaren şekillenen fetal maserasyon olgularında çoğunlukla yavru bakteriyel parçalanmaya uğrar ve serviks bir miktar açık konumdadır ². Çoğu fetal maserasyon olgusunda vaginadan mukopurulent bir akıntı gelir. Ayrıca operasyon sırasında uterustan yavruya ait kemik parçaları çıkarılabilmektedir ³. Bu tür olgularda, başarılı bir sağaltım şekli olmamakla birlikte prostaglandinler ve östrojen uygulamaları denenebilir ¹. Bunun yanında operatif müdahale ile yavruya ait kısımların uterustan temizlemesine başvurulabilir. Bu olgularda prognoz kötüdür ve gebe kalma oranını olumsuz etkilemektedir ².


Bu olgu sunumunda, bir inekte başlangıç aşamasında karşılaşılan fetal maserasyon'un ve operatif sonuçlarının değerlendirilmesi amaçlandı.

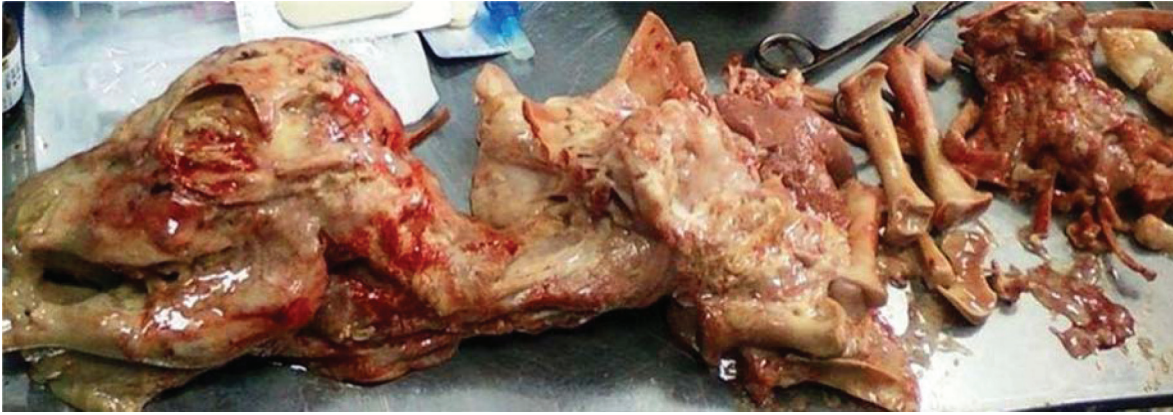OLGUNUN TANIMI

Olgumuzu, doğum yapacağı (sancılarından dolayı) şüphesiyle Kafkas Üniversitesi Veteriner Fakültesi Doğum ve Jinekoloji Kliniğine getirilen 5 yaşlı Holstein ırkı bir inek oluşturdu. Yapılan klinik muayeneler sonrasında serviks önu torsiyo uteri'nin de şekillenmiş olduğu belirlendi. Rektal muayenede yavruya ait canlılık belirtileri saptanmazken, uterusu krepitasyon ve duvarında kalınlaşma saptandı. Spekulum ile yapılan vaginal muayene sonrasında ise serviks kısmen açık olduğu görüldü ve sonrasında sezaryen operasyonuna karar verildi. Operasyona başlamadan bölgenin asepsi ve antisepsisi sağlandıktan sonra lokal infiltrasyon anestezisi (%2 lidokain, Adokain®, Sanovel) uygulandı. Bölge yaklaşık olarak 30-40 cm'lik dikey bir ensizyon ile açılıp uterusu ulaşıldı. Uterusta yavruya ait çoğu yumuşak dokuların neredeyse tamamen eridiği ve yapışkan bir hal aldığı gözlemlendi. Bunun yanında yavruya ait akciğer, böbrekler ve kısmi olarak da yüz kaslarında erime olmadığı gözlemlendi (Şekil 1).

İletişim (Correspondence)

 +90 474 2126807/5258

 horal33@hotmail.com



Şekil 1. Erken dönem fetal maserasyon

Fig 1. Early fetal maseration

Uterus boşaltıldıktan sonra serum fizyolojik ile yıkandı ve antibiyotikli oblet (Metrisiklin®, Phenix) konulup, Schmiden ve Lemberd dikişleri uygulanarak kapatıldı. Karın kasları ve deri altı bağ dokuya basit sürekli, deriye ise Horizontal Matres dikişi uygulanarak bölge kapatıldı. Postoperatif olarak oksitosin (Vetaş Oksitosin®, Vetaş) ve antibiyotik uygulandı (Primamycin LA®, Pfizer). Yapılan postoperatif muayenelerde herhangi bir komplikasyona rastlanmadı.

TARTIŞMA ve SONUÇ

Fetal maserasyon olgusuna, çiftlik hayvanları başta olmak üzere tüm hayvan türlerinde gebeliğin herhangi bir döneminde rastlanabildiği bildirilmektedir. Genellikle bu tür olgularda medikal tedavi endike olup sonuç alınmadığı durumlarda operasyon önerilmektedir⁴. Sunulan olguda da operasyona karar verilip yavruya ait kısımların çıkarılması hedeflendi. İncelediğimiz literatürlerde operasyon sırasında sıklıkla uterusu sadece yavruya ait kemik parçalarına rastlandığı bildirilmektedir^{4,5}. Olgumuzda ise, literatür bilgilerine ek olarak yavrunun tamamen

masere olmadığı, maserasyonun başlangıç aşamasında olduğu, kemiklerle beraber tırnaklar ve bazı iç organların da (akciğer ve böbrekler) operasyon sırasında uterusu bulunduğu gözlemlendi.

Sonuç olarak olgu, rapor edilen literatürlerde belirtilenlerin aksine sürecini tamamlamamış fetal maserasyon olarak tanımlanmıştır. Daha sonra karşılaşılabilecek fetal maserasyon olgularında isimlendirilme yapılırken olgumuzun dikkate alınacağı kanısındayız.

KAYNAKLAR

- 1. Kılıçarslan MR:** Gebelik patolojisi. In, Alaçam E (Ed): Evcil Hayvanlarda Doğum ve İnfertilite. Beşinci Baskı. s. 121-129, Medisan, Ankara, 2005.
- 2. Drost M:** Complications during gestation in the cow. *Theriogenology*, 68, 487-491, 2007.
- 3. Buergelt CD:** Color Atlas of Reproductive Pathology of Domestic Animal. p. 164, Mosby, Newyork, 1997.
- 4. Doğanelli MZ, Alaçam E:** Bir inekte fetal maserasyon. *Ankara Üniv Vet Fak Derg*, 20, 358-361, 1973.
- 5. Krishnakumar K, Prabakaran V, Chandrahasan C, Ezakial Napoleon R:** Foetal maceration due to uterine torsion in a cross bred cow. *Tamilnadu J Vet Anim Sci*, 4, 203-204, 2008.