

Sığırlarda Dermatofitozis Tedavisinde Enilconazole'ün (%10) Topikal Kullanımı: Klinik, Mikolojik ve Histopatolojik Bulgular

Ali Haydar KIRMIZIGÜL *✍ Erhan GÖKÇE * Zafer ÖZYILDIZ ** Fatih BÜYÜK *** Mitat ŞAHİN ***

* Kafkas Üniversitesi Veteriner Fakültesi İç Hastalıkları Anabilim Dalı, Kars -TÜRKİYE

** Kafkas Üniversitesi Veteriner Fakültesi Patoloji Anabilim Dalı, Kars -TÜRKİYE

*** Kafkas Üniversitesi Veteriner Fakültesi Mikrobiyoloji Anabilim Dalı, Kars -TÜRKİYE

Yayın Kodu (Article Code): 2009/001-A

Özet

Bu çalışma, yağ bazlı %10'luk Enilconazole'ün topikal kullanımının sığır dermatofitozisinde tedavi etkinliğinin araştırılması amacıyla planlanmıştır. Çalışma materyalini, Kars ve çevre köylerinden sağlanan, 2-10 aylık yaşta, klinik ve mikrobiyolojik olarak dermatofitozis teşhisi konulan 18 deneme ve 10 kontrol olmak üzere, toplam 28 sığır oluşturdu. Her iki gruptaki hayvanların klinik durumları; lezyonların lokalizasyonu, büyüklüğü, sayıları ve hayvanların kondüsyonlarına göre, hafif (+), orta (++) ve şiddetli (+++) olarak skorlandırıldı. Çalışma süresince hayvanların bakım, besleme ve barınak koşullarında herhangi bir değişiklik yapılmadı. Klinik muayene skorlandırmasına göre; deneme grubu 5'i hafif, 8'i orta ve 5'i şiddetli; kontrol grubu 3'ü hafif, 5'i orta ve 2'si şiddetli olarak skorlandırılan sığırlardan oluştu. Deneme grubundaki hayvanların derilerindeki lezyonların üzerine %10 Enilconazole içeren yağ bazlı formülasyonu 3 gün ara ile 3 kez sürüldü. Kontrol grubundaki hayvanların lezyonları için hiçbir uygulama yapılmadı. İyileşme süreçleri ilaç uygulamasını takiben birer hafta ara ile 3 kez kontrol edildi. Deneme grubundaki hayvanlarda 2. uygulamayı takiben, lezyonlardaki keratinize dokuların büyük oranda azaldığı, 3. uygulama sonunda ise tamamen kaybolduğu görüldü. Lezyonlu bölgelerde 2-3. haftalarda kılınmanın başladığı, 5-6. haftalarda lezyonun tamamen iyileştiği tespit edildi. Herhangi bir uygulama yapılmayan kontrol grubundaki hayvanlarda dermatofitoz lezyonlarında hiç bir değişiklik olmadığı görüldü. Sonuç olarak, yağ bazlı %10'luk Enilconazole formülasyonu, kullanımının kolay olması ve kısa sürede tedavi edici etki göstermesi nedeniyle, sığırlarda dermatofitozis olgularının sağaltımında önemli bir avantaj sağlayacağı kanısına varıldı.

Anahtar sözcükler: *Dermatofitozis, Enilconazole, Sığır*

Topical Use of Enilconazole (10%) in the Treatment of Bovine Dermatophytosis: Clinical, Mycological, and Histopathological Findings

Summary

In the present study, the effectiveness of Enilconazole (10%) by topical application on the treatment of bovine dermatophytosis was evaluated. The material consisted of 28 cattle divided in two groups, 10 animals placed in control group and remaining 18 cattle served as experimental group, aged between 2-10 months from different farms in Kars and surrounding villages, Turkey, diagnosed as dermatophytosis following clinical and microbiological examination. Clinical status of the animals were scored on localization, size and number of lesions and condition of the cases and were as follows; mild (+), moderate (++) and severe (+++). During the study period, farm management practices of the animals were not changed. According to their clinical examination scores, experimental group was consisted of mild (n=5), moderate (n=8) and severe (n=5) and control group was consisted of mild (n=3), moderate (n=5) and severe (n=2). In experimental group, oily liquid containing Enilconazole (10%) was applied to lesions of the diseased animals for 3 times at 3 day intervals. Following the medical treatment, healing process of the animals were controlled three times for one week intervals. In experimental group, lesions were significantly reduced following 2nd application of the Enilconazole. After the 3th application the lesions were fully recovered and showed young, developing hairs in 2-3th weeks in the areas where previously dermatophytosis lesions seen and on day 5-6th weeks the healing process was fully established. No recovery was observed in the control group throughout the study period. In conclusion, formulation of oily liquid containing Enilconazole (10%) could be advantageous for the treatment of bovine dermatophytosis cases because of its easy application and is effective in only a short time period.

Keywords: *Dermatophytosis, Enilconazole, Cattle*



İletişim (Correspondence)



+90 474 2426807/1251



ahkirmizigul@hotmail.com

GİRİŞ

Dermatofitozis, hayvanlarda değişik tür keratinofilik mantarlar tarafından oluşturulan, derinin epitel tabakasının keratinize olarak kalınlaşması ve kılların dökülmesiyle karakterize zoonoz bir hastalıktır. Sığırlarda *Trichophyton verrucosum* en sık rastlanan dermatofitoz etkeni olmakla birlikte, hastalığa *Trichophyton*, *Microsporum* ve *Epidermophyton* genusuna bağlı bir grup mantar neden olmaktadır ¹⁻⁴.

Etkilenen sığırlarda canlı ağırlık kaybı, deri kalitesinin bozulması, gelişme geriliği, tedavi masrafları ve ihracatının yasak olması nedeniyle ciddi ekonomik kayıplara yol açmaktadır ^{1,2}. Enfeksiyonun ortaya çıkmasında, barınakların ısısı, yetersiz güneş ışığı, barınağın nemi, hayvanların sıkışık ortamda barındırılmaları ve uzun süre içerde kalmaları önemli rol oynamaktadır. Bunun yanı sıra hayvanların duyarlılığı ve immun sistemleriyle yakından ilişkili olup, genç hayvanlar enfeksiyona daha duyarlıdır ^{2,5}.

Enilconazole, imidazol grubunda ait geniş spektrumlu bir antimikotik ⁶ olup bu grupta, bulunan ilaçlar mantar hücrelerinde mikrozomal P450 sitokromuna bağımlı 14 α -demetilazın etkinliğini önlerler. Bu etkileriyle mantar hücresinin stoplazmik zarı için önemli bir komponent olan ergosterolün sentezini engellerler. Bu şekilde mantar hücresinin geçirgenliğini bozarak antifungal etki gösterir ⁷.

Sığırlarda dermatofitozisin sağaltımı ve kontrolü için değişik ilaç ve aşı uygulamaları yapılmaktadır ^{1,8-11}. Sunulan bu çalışmada, yağ bazlı %10'luk enilconazole'ün topikal kullanımının sığır dermatofitozisinde tedavi etkinliğinin araştırılması amaçlanmıştır.

MATERYAL ve METOT

Hayvan Materyali

Çalışma materyalini, Kars ve çevre köylerinden sağlanan, klinik ve mikrobiyolojik olarak dermatofitozis teşhisi konulan, barındırılma ve besleme şartları benzer olan, çalışma süresince bu şartlarında bir değişiklik yapılmayan, 2-10 aylık, 18 deneme ve 10 kontrol olmak üzere toplam 28 sığır oluşturdu.

Tedavi Yöntemi ve Klinik Muayeneler

Deneme ve kontrol grubundaki hayvanların klinik durumları; lezyonların lokalizasyonu, büyüklü-

ğü, sayıları ve hayvanların kondüsyonlarına göre skorlandırıldı. Buna göre: Baş, boyun ve vücudun diğer bölgelerinde, yaklaşık 1-2 cm çapında, 2-4 lezyon ve kondüsyonu normal olan 8 olgu hafif (+), baş, boyun ve vücudun diğer bölgelerinde, 2-4 cm çapında, 4-8 lezyon ve hafif zayıflama olan 13 olgu orta (++) , baş, boyun ve vücudun diğer bölgelerinde, 4-6 cm çapında, 8'den fazla lezyon ve belirgin kilo kaybı olan 7 olgu şiddetli (+++) olarak değerlendirildi.

Tedavi ve kontrol grupları arasında bir örneklik oluşturmak için; deneme grubu 5'i hafif, 8'i orta ve 5'i şiddetli olarak skorlandırılan 18 sığır, kontrol grubu 3'ü hafif, 5'i orta ve 2'si şiddetli olarak skorlandırılan 10 sığırdan oluşturuldu.

Deneme grubundaki hayvanların derilerindeki lezyonların üzerine %10 Enilconazole içeren yağ bazlı formülasyonu 3 gün ara ile 3 kez ^{12,13} sürüldü. Kontrol grubundaki sığırlara ise herhangi bir sağaltım uygulanmadı. İlaç uygulamasını takiben birer hafta ara ile iyileşme süreçleri skorlandırılarak kayıtları tutuldu. Skorlandırma (0) iyileşme yok, (1) keratinize dokuların dökülmesi, (2) kıllanmanın başlaması, (3) tam iyileşme olarak yapıldı.

Mikolojik Kültür

Çalışmaya dahil edilen bütün hayvanların örnek alınacak lezyonlu bölgeleri, %70 etil alkol emdirilmiş pamuk ile silinerek temizlendikten sonra steril petrilere lezyonlu bölgelerin kenarlarından deri kazıntısı ve kıllar alındı ¹⁴. Alınan bu örneklerden bir kısmı %10'luk potasyum hidroksit muamele edildikten sonra direkt mikroskopik muayene ile incelendi. Bir kısmı ise Sabouraud Dextroz Agar'a ekilerek 32°C'de 2-6 hafta inkübe edildi. İnkübasyon süresince, üreyen mantar kolonilerinin, çıplak göz ve stero-mikroskop ile morfolojileri incelendi. Kültürlerden hazırlanan preparatların mikroskopik muayenede ise hifa, miselyum, spor, klamidispor, makro ve mikrokonidiumlar açısından incelendi ^{15,16}.

Histopatolojik Muayene

Lezyonlu bölgelerden 4 mm'lik punch biyopsi iğnesi (Kruuse®) alınan doku örnekleri %10'luk tamponlu formalin solusyonunda tespit edildikten sonra, rutin doku takibinden geçirilerek parafine bloklandı. Parafin bloklardan 5-6 mikron kalınlığında alınan kesitler Hematoxyline-Eosin (HE) ve Periodic acid schiff (PAS) ile boyanarak ışık mikroskopunda incelendi.

BULGULAR

Klinik Bulgular

Yapılan klinik muayenede hayvanlarda dermatofitozis lezyonlarının 14'ünde baş, 10'unda baş-boyun, 2'sinde boyun ve 2'sinde ise vücudun değişik yerlerine lokalize olduğu belirlendi.

İlaç uygulamasını takiben deneme grubundaki hayvanlarda 2. uygulamadan sonra dermatofitoz lezyonlarındaki keratinize dokuların büyük oranda azaldığı, 3. uygulama sonunda ise tamamen kaybolduğu görüldü. Birer hafta ile yapılan kontrollerde 2-3. haftalarda lezyonlu bölgelerde kıllanmanın başladığı, 5-6. haftalarda ise tamamen iyileştiği görüldü (Şekil 1b). Herhangi bir uygulama yapılmayan kontrol grubundaki hayvanlarda ise dermatofitoz lezyonlarında hiç bir değişiklik olmadığı belirlendi.

Deneme gruplarındaki hayvanlarda, haftalara göre grup içi yapılan istatistiksel analizlerde, iyileşme oranlarında $P < 0.001$ düzeyinde anlamlı derecede farklar belirlenirken (Tablo 1), haftalara

göre gruplar arasında istatistiksel bir farklılığa rastlanılmadı ($P > 0.05$).

Mikolojik Bulgular

Çalışmaya alınan tüm hayvanların lezyonlu deri kazıntıları ve kıl örneklerinden yapılan mikrobiyolojik kültürde *T. verrucosum* izole edildi.

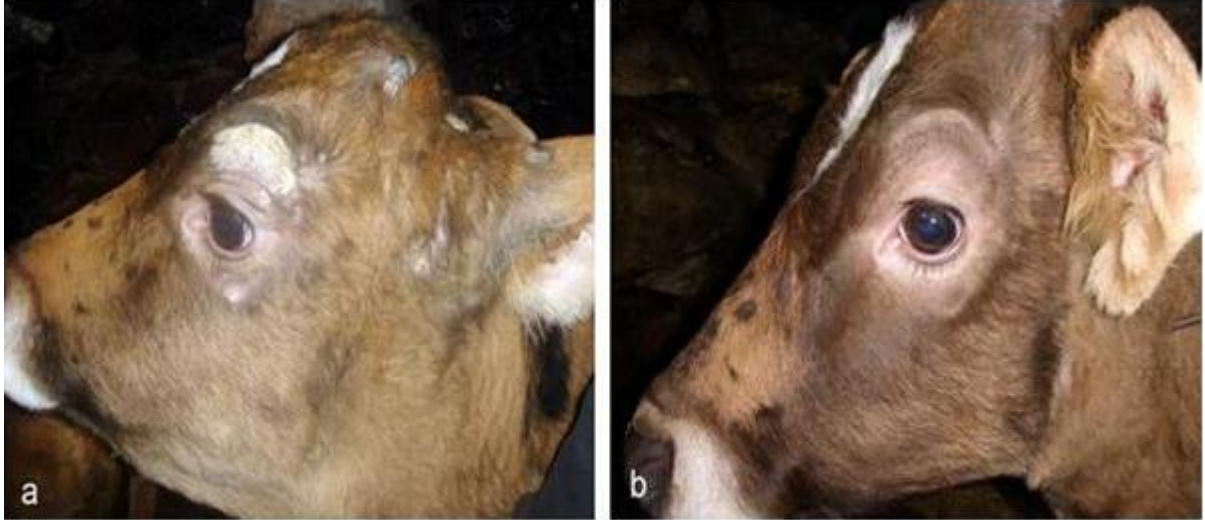
Histopatolojik Bulgular

Epidermiste parakeratotik ve akantotik değişiklikler mevcuttu. Birçok alanda folliküler infundibulum ve kıl gövdelerinde PAS pozitif, branşlı ve septumlu hifa kolonileri görüldü (Şekil 2a,b). Kıl follikülleri arasında çoğunluğu makrofaj ve nötrofil lökositlerden oluşan yangısal hücre infiltrasyonları ile bazı alanlarda bağ doku proliferasyonlarının da eşlik ettiği pyogranülomlara rastlandı. Tedavi sonrası alınan biyopsi örneklerinde ise dermisteki hücresel infiltrasyonda belirgin bir azalma, kıl folliküllerinde hiperplaziler gözlemlendi (Şekil 2c). Yapılan PAS boyamalarında, folliküler infundibulum ve kıl köklerindeki etkenlerin kaybolduğu, bazılarında ise hayali tarzda hücre kırıntılarının bulunduğu gözlemlendi (Şekil 2d).

Tablo 1. Deneme gruplarındaki hayvanlarda, haftalara göre lezyonlarda görülen iyileşmenin skorlandırılması ve grup içi istatistiksel analizler
Table 1. Healing scores of the lesions for the weeks in experimental group animals and statistical results of the sub-group analysis scores

Deneme grubu	Hayvan No	İyileşme Periyodu (Hafta)						P değeri
		1	2	3	4	5	6	
Hafif lezyonlu (n=5)	1	0	1	2	2	2	3	
	2	1	2	2	2	2	3	
	3	1	2	2	2	3	3	
	4	0	1	2	2	2	3	
	5	0	1	2	2	3	3	
	mean±SE	0.4±0.25d	1.4±0.25c	2.0±0.00b	2.0±0.00b	2.4±0.25b	3.0±0.00a	P<0.001
Orta şiddette lezyonlu (n=8)	6	0	1	2	2	2	3	
	7	1	2	2	2	3	3	
	8	0	1	2	2	2	3	
	9	1	2	2	2	3	3	
	10	0	1	2	2	3	3	
	11	0	1	2	2	2	3	
	12	1	2	2	2	2	3	
	13	1	2	2	2	3	3	
	mean±SE	0.5±0.19e	1.5±0.19d	2.0±0.00c	2.0±0.00c	2.5±0.19b	3.0±0.00a	P<0.001
Şiddetli lezyonlu (n=5)	14	1	2	2	2	2	3	
	15	0	1	2	2	2	3	
	16	0	1	2	2	2	3	
	17	1	2	2	2	2	3	
	18	0	1	2	2	3	3	
	mean±SE	0.4±0.25d	1.4±0.25c	2.0±0.00b	2.0±0.00b	2.2±0.20b	3.0±0.00a	P<0.001

0: İyileşme yok; 1: Keratinize dokuların dökülmesi; 2: Kıllanmanın başlaması; 3: Tam iyileşme

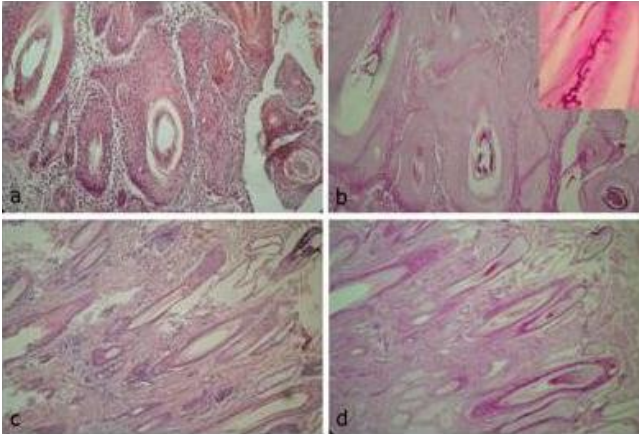


Şekil 1. (a) - Tedavi öncesi dermatofitoz lezyonlarının görünümü

(b) - Tedavi sonrası iyileşmenin görünümü

Fig 1. (a) - Appearance of the lesions before treatment of the dermatophytosis

(b) - Appearance of the lesions following treatment of the dermatophytosis



Şekil 2. (a) - Deri, kıl folliküllerinde hiperplazi, folliküler infundibulum ve kıl gövdelerinde astrosporlar, septum ve branşlı miselyumlar. Perifolliküler bölgede çoğunluğu makrofaj ve nötrofil lökositlerden oluşan yangısal hücre infiltrasyonları, HE, x400

(b) - Deri, PAS boyamada kıl folliküllerinin merkezleri ve duvarına doğru invaze olmuş yuvarlak şekilli ve astrospor ve branşlı hifaların görünümü, PAS, x400. Küçük şekil yakından görünüm

(c) - Deri, %10'luk Enilconazole ile tedavi sonucu iyileşme, kıl köklerinde rejenerasyon ve yangısal infiltrasyonda azalma. HE, x400

(d) - Deri, tedavi sonrası görünüm, PAS, x400

Fig 2. (a) - Dermis, hyperplasia in the hair follicle. Astrospores and branched myceliums in the follicular infundibulum and hair shafts. Inflammatory cell infiltration, mostly macrophages and neutrophils, in the perifollicular area, HE, x400

(b) - Dermis, appearance of the round shaped astrospores and branched hyphae invading to the centre part of the hair follicles, PAS, x400. Inset, higher magnification of the same lesion

(c) - Dermis, amelioration upon treatment with Enilconazole, regeneration in the hair follicles and decrease in the inflammatory cell infiltration. HE, x400

(d) - Dermis, appearance of the dermal layer after the treatment, PAS, x400

TARTIŞMA ve SONUÇ

Dermatofitozis, buzağılarda süten kesme döneminde sık karşılaşılan bir deri hastalığıdır⁹. Deride yüzeysel bozukluk oluşturmalarına rağmen sığırlarda canlı ağırlık kaybı, deri kalitesinin bozulması, gelişme geriliği, tedavi masrafları ve ihracatının yasak olması nedeniyle ciddi ekonomik kayıplara neden olmasının^{1,2} yanı sıra zoonoz olması bakımından da insan sağlığı açısından önemli bir problemdir¹⁷.

Hayvanların, nemli barınaklarda, sıkışık durumda ve uzun süre bir arada barındırılmaları enfeksiyonun çıkış ve yayılışını hızlandırır^{2,5,8}. Benzer şekilde bu çalışmanın yapıldığı ahırların havasız ve nemli olduğu, hayvanların sıkışık bir şekilde bir arada tutulduğu görüldü. Kars yöresinde kışın uzun sürmesi, yöre insanının ekonomik durumunun elverişsiz olması nedeniyle modern besi sınırlı olarak yapılmakta ve hayvanlar elverişsiz ahırlarda sıkışık bir şekilde uzun süre barındırılmaktadır. Bu nedenle yörede hastalığın görülme sıklığı artmaktadır.

Sığırlarda dermatofitozise neden olan ve en sık izole edilen mantar türü *T. verrucosum*^{1,9} olup değişik türlerinde dermatofitozise neden olduğu bildirilmektedir^{9,18}. Bu çalışmada da bütün hayvanlarda *T. verrucosum* ürediği görüldü.

Enilcanazol bilindiği gibi mantar hücresinin stoplazmik zarı için önemli bir komponent olan ergosterolün sentezini engeller ve mantar hücre-

sinin geçirgenliğini bozarak etkisini gösterir⁷. Yapılan histopatolojik incelemeler sonunda Enilcanazol uygulanan hayvanlardan alınan biyopsi örneklerinde kıl kökleri ile follüküler infundibulumda etkenlerin ve dermisteki yangısal infiltrasyonun çok az ya da hiç görülmemesi, kıl follüküllerinin merkezlerinde şekilsiz, hayali tarzda hücre kırıntılarında rastlanması literatür bilgilerini doğrular niteliktedir.

Dermatofitozisin sağaltımı ve kontrolün için değişik ilaç ve aşı uygulamaları yapılmıştır^{1,8-11}. Kırmızıgül ve ark.¹⁸ yaptıkları bir çalışmada yağ bazlı %10'luk Enilconazole'ü sırttan dökme şeklinde kullanmış ve ilacın temas ettiği bölgedeki dermatofitoz lezyonlarının hızla iyileştiğini bildirmişlerdir. Bu çalışma, yukarıda sözü edilen araştırmadan¹⁸ esinlenerek yapılmış olup, bu ilacın topikal kullanımı sonucunda deneme grubundaki hayvanlarda, ikinci uygulamayı takiben dermatofitoz lezyonlarındaki keratinize dokuların büyük oranda azaldığı, üçüncü uygulama sonunda ise tamamen kaybolduğu görüldü. Deneme gruplarındaki hayvanlarda, haftalara göre grup içi yapılan istatistiksel analizlerde, iyileşme oranlarında P<0.001 düzeyinde anlamlı derecede fark belirlenirken, haftalara göre gruplar arasında istatistiksel bir farklılığın olmaması (P>0.05), bu ilacın üç uygulamayı takiben en geç altı hafta içinde her şiddetteki dermatofitoz lezyonunun iyileşmesinde tamamen etkili olduğunu göstermiştir.

Sonuç olarak, yağ bazlı %10'luk Enilconazole formülasyonu, kullanımının kolay olması ve kısa sürede tedavi edici etki göstermesi nedeniyle, sığırlarda dermatofitozis olgularının sağaltımında önemli bir avantaj sağlayacağı kanısına varıldı.

KAYNAKLAR

1. Gökçe G, Şahin M, Irmak K, Oflu S, Aydın F, Genç O: Sığır Trichophytosis'inde profilaktik ve terapötik amaçla aşı kullanımı. *Kafkas Üniv Vet Fak Derg*, 5, 81-86, 1999.
2. Gudding R, Arve Lund A: Immunoprophylaxis of bovine dermatophytosis. *Can Vet J*, 36, 302-306, 1995.
3. Parker WM, Yager JA: Trichophyton dermatophytosis-A disease easily confused with pemphigus erythematosus. *Can Vet J*, 38, 502-505, 1997.
4. Quinn PJ, Carter ME, Markey B, Carter GR: Clinical Veterinary Microbiology 1st ed. Wolfe Publishing, London, UK. pp, 1164-1167, 1994.
5. Radostits OM, Blood DC, Gay CC: Veterinary Medicine, 8th ed, Bailliere Tindall, London, pp, 381-390, 1997.
6. Burt ET: Current approaches to the treatment of *Candida albicans* infections. *Expert Opin Ther Pat*, 11, 269-282, 2001.
7. Vanden Bossche H, Engelen M, Rochette F: Antifungal agents of use in animal health- chemical, biochemical and pharmacological aspects. *J Vet Pharmacol Ther*, 26, 5-29, 2003.
8. İmren HY, Şahal M: Deri Hastalıkları. Veteriner İç Hastalıkları, Medisan Yayınevi, Ankara, s, 186-217, 1996.
9. Al-Ani FK, Younes FA, Al-Rawashdeh OF: Ringworm infection in cattle and horses in Jordan. *Acta Vet Brno*, 71, 55-60, 2002.
10. Şahal M, Yılmaz HY, Börkü MK, Yardımcı H: Türkiye'de sığırlarda trichophyte enfeksiyonuna karşı ilk avirulent aşı uygulamaları. *Ankara Üniv Vet Fak Derg*, 35, 567-587, 1998.
11. Cam Y, Gumussoy KS, Kibar M, Apaydin N, Atalay O: Efficacy of ethylenediamine dihydriodide for the treatment of ringworm in young cattle. *Vet Rec*, 160, 408-410, 2007.
12. Bishop YM: The Veterinary Formulary Hand Book of Medicines Used in Veterinary Practice 3rd Ed. The Pharmaceutical Pres, London, p, 344, 1996.
13. Imaverol, Janssen Animal Health, http://www.noahcompendium.co.uk/Janssen_Animal_Health/documents/S4052.html#N33769 Accessed: 03.09.2008.
14. Cheesbrough M: Medical Laboratory Manual for Tropical Countries. Vol. 2. Tropical Health Technology, Butterworth-Heinemann, Great Britain, pp. 371-385, 1992.
15. Halley LD, Standard PG: Laboratory Methods in Medical Mycology, 3rd ed. U S Department of Health, Education and Welfare, Center of Disease Control, Atlanta, pp. 41-57, 1973.
16. Quinn PJ, Carter ME, Markey B, Carter GR: The dermatophytes. In, Quinn PJ, Carter ME, Markey B, Carter GR (Eds): Clinical Veterinary Microbiology. 5th ed. London, Mosby, pp 381-390, 2002.
17. Moretti A, Boncio L, Pasquali P, Fioretti DP: Epidemiological aspects of dermatophyte infections horses and cattle. *Zent Vet B*, 45, 205-208, 1998.
18. Kırmızıgül AH, Gökçe E, Şahin M, Büyük F, Irmak K: Dermatofitozisli sığırlarda Enilconazole'ün (%10'luk Pour-On) etkinliği. *Kafkas Üniv Vet Fak Derg*, 14, 141-144, 2008.